



■ **Autor:**  
Dr. Michael Weidmann


## Case Report

# Behandlung einer Patientin durch Kompositorische Ästhetik (Lipolyse – BTX – Filler – Mesotherapie – Fäden)

*Fallbeschreibung: Im September 2015 stellte sich eine Patientin während unserer Fortbildung im Rahmen der MASTER Conference des NETZWERK-Globalhealth vor. Die Patientin äußerte eine allgemeine Unzufriedenheit über ihr Aussehen (Abb. 1 a-e). Gerade, weil sie nicht ein ganz spezifisches Bedürfnis der Veränderung äußerte, wurden wir auf sie aufmerksam. Es wurden zunächst Dokumentationsfotos ihres Gesichtes gemacht. Wir hatten dann die Idee, ihre Fotos einem größeren Kreis von Kollegen vorzulegen und von allen eine Analyse der Problemsituation sowie einen Behandlungsvorschlag zu erbitten.*

### ■ Literatur:

1. D. Brandl, J. Ellwanger, S. Giese, H. Grübmer, M. Herzog, M. Lettko, D. Meyer-Rogge, J. Müller-Steinmann, K. Rezai, M. Steinert, M. Weidmann: Überlegungen zur Standardisierung der Kompositorischen Ästhetik des Gesichts (Teil 2), KosMed 5.15, 196–202.



### Analyse

Die Behandlungsvorschläge wurden den Lesern der Kosmetischen Medizin im November 2015 präsentiert [1]. Sie zeigten, dass es in jedem Fall mehrere Möglichkeiten für die Behandlung gab, wie dies nicht anders zu erwarten war. Es wurde von der Patientin das Einverständnis zur Publikation ihrer Fotos eingeholt. In einem weiteren Schritt einigten sich die beteiligten Kollegen auf ein Behandlungskonzept des Gesichts, dass aus folgenden Bausteinen bestand:

- Injektions-Lipolyse (Hängebäckchen und Kinnlinie)
- Botulinum Toxin (Glabella)

- Filler (Lippen)
- Fadenlift (Wangen und Augenregion)
- Mesotherapie (Porengröße)
- Laser (Hals-Farbverschiebung)

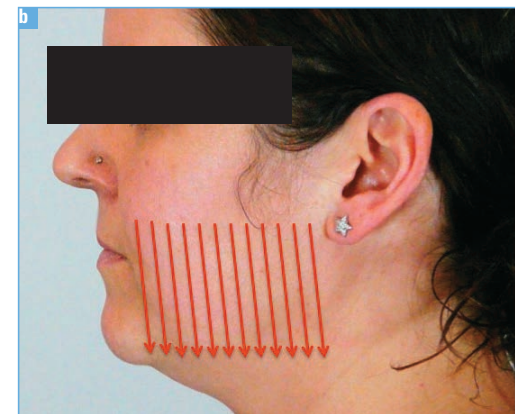
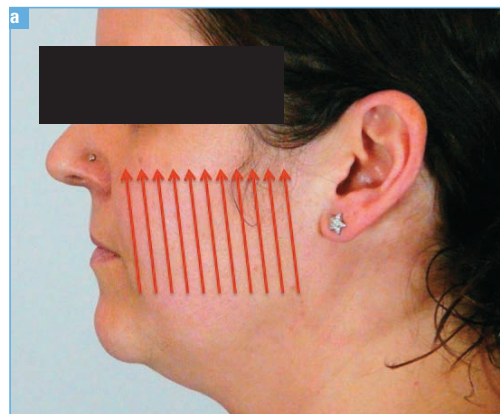
### Behandlungsdurchführung

Wir behandeln die Patientin nur während unserer verschiedenen Fortbildungen. Die Behandlung ist noch nicht abgeschlossen. Die hier vorgestellten Bilder zeigen ein Zwischenergebnis. Grundsätzlich wollten wir zuerst die Lipolyse durchführen, sodann BTX und Filler, Mesotherapie immer, wenn zusätzlich möglich und die Fäden erst in einem weiteren

### KONTAKT

**Dr. Michael Weidmann**  
Gemeinschaftspraxis  
Dres. Dörzapf,  
Weidmann und Müller  
Willy-Brandt-Platz 3 a  
86153 Augsburg

dr.weidmann@  
globalhealth-academy.com



Schritt. Die Laserbehandlung der Hautverfärbungen am Hals wurde auf eine spätere Möglichkeit verschoben.

Die Behandlungen wurden von mehreren Kollegen durchgeführt. Im einzelnen sind dies bis heute:

- **Lipolyse:** Dr. M. Lettko 1 Behandlung
- **BTX:** Dr. H. Grübmeyer 1 Behandlung
- **Filler:** Dr. M. Weidmann und Dr. M. Lettko 2 Behandlungen
- **Fäden:** Dr. D. Donici 2 Behandlungen
- **Mesotherapie:** Dr. M. Weidmann 1 Behandlung

Die Behandlung wurde bislang einschließlich der ersten Behandlung mit Fäden dokumentiert. Eine zweite Behandlung mit Fäden der Augenregion wurde bereits durchgeführt, die Dokumentationsfotos liegen noch nicht vor.

Mit zur Behandlung gehörte auch die Beratung der Patientin bzgl. ihrer Frisur. Es wurde ihr geraten, einen anderen Schnitt durchführen zu lassen, der die obere Stirnpartie besser abdeckte.

### Ergebnisse

Die Fortschritte der Gesichtsausstrahlung der Patientin hin zu einem vitaleren Aussehen sind klar zu erkennen. Die Kinnlinie ist wieder deutlich sichtbar, die Hängebäckchen wurden abgeschmolzen, die Lippen wurden stärker konturiert. Insbesondere die erste Behandlung mit den Fäden brachte nochmals einen erheblichen Schub in die Richtung, wie sie uns vorschwebte. Die Veränderungen der Gesichtskontur, die Verbesserung der Haut und die veränderte Frisur haben die Ausstrahlung stark verbessert. Der müde Ausdruck die Welkheit der Haut sind verschwunden. Das letzte Foto wurde 5 Monate nach der ersten Fadenlift Behandlung aufgenommen. Die Wangenregion wurde folgendermaßen mit PDO Fäden nach dem Protokoll des NETZWERK-Fadenlift behandelt:

2 Reihen von Monofilament Fäden untereinander in senkrechter Verlaufsrichtung, Abstand 3 mm, Länge 90 mm (**Abb. 2 a+b**). Anschließend wurden 6 multidirektionale Cogs eingebracht (**Abb. 3 a+b**).

Das Zwischenergebnis lässt sich am besten durch die Fotodokumentation bewerten (**Abb. 4 und 5 a-c**).

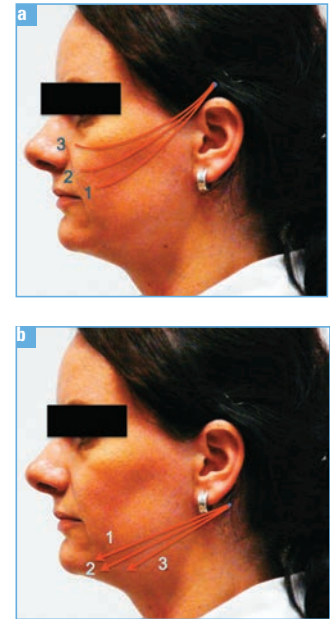


Abbildung 3




Abbildung 4  
4a-c: Front

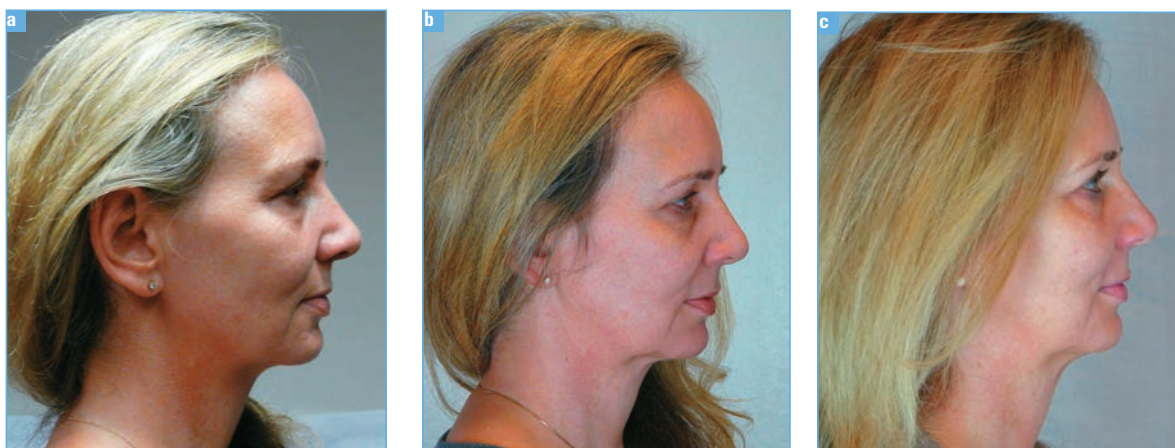

Abbildung 5  
a-c: Profil